BAB II

TINJAUAN PUSTAKA

Suatu jaringan dan struktur selnya dapat diamati dan dipelajari setelah melalui beberapa proses yang dapat mengawetkan jaringan dari pembusukan, sehingga diperlukan kegiatan memproses jaringan untuk mempertahankan komponen-komponen sel dan matriksnya sesuai dengan kondisi aslinya untuk mencegah kerusakan, dan pewarnaan yang memungkinkan pengamatan secara detail terhadap komponen sel melalui mikroskop. (Bevelander, 1988)

Sajian histologi yang baik dapat digunakan untuk bahan pengajaran dan praktikum bagi mahasiswa, riset guna mempelajari perubahan jaringan dan organ, serta membantu menegakkan diagnosa penyakit yang diderita oleh seorang pasien. (Jusuf, 2009)

2.1 *Processing* Jaringan

Processing jaringan dirancang untuk mengeluarkan semua yang dapat diekstraksi oleh air dari jaringan, menggantinya dengan media penyangga yang memberikan kekakuan yang cukup untuk memungkinkan bagian jaingan tanpa parenkim rusak atau distorsi. Suatu jaringan dan struktur selnya dapat diamati dan dipelajari setelah melalui beberapa proses yang dapat mengawetkan jaringan dari pembusukan, yaitu fiksasi, dehidrasi, penjernihan/*clearing*, *embedding* dan *sectioning*. (Suvana, 2013; Peckham, 2014)

A. Fiksasi

Fiksasi adalah langkah dasar di balik studi patologi dan sangat penting untuk mencegah autolisis dan degradasi jaringan serta komponen jaringan sehingga mereka dapat diamati baik secara anatomis dan mikroskopis. (Howat WJ, Wilson BA, 2014)

Tahapan fiksasi merupakan tahapan yang paling penting dalam membuat sediaan histologi, karena jika terjadi kesalahan pada tahap ini akan memberikan gambaran yang buruk pada sediaan histologi, jadi hasil akhir sediaan histologi yang baik sangat tergantung pada cara melakukan fiksasi dengan baik (Nuralim, dkk., 2017).

Tujuan dari fiksasi adalah mencegah perubahan otolisis, mempertahankan morfologi sel dan jaringan agar dapat sama dengan saat terakhir jaringan tersebut dari tubuh hewan atau manusia selama hidup, dan mengeraskan jaringan agar dapat diproses lanjut dengan mengubah proses lanjut konsistensi sel dari semi cair menjadi semi padat (Miranti, 2010).

Larutan fiksasi yang paling umum digunakan adalah larutan formalin. Kelebihan larutan fiksasi formalin adalah pH mendekati netral, pigmen formalin (acid formaldehyde haematin) tidak terbentuk, potongan jaringan dapat ditinggalkan di dalam cairan formol salin untuk jangka waktu lama (dapat sampai 1 tahun) tanpa ada perubahan yang berarti. Kekurangan larutan fiksasi formalin adalah jaringan yang difiksasi dengan cara rendam memerlukan waktu sedikitnya 24 jam baru dapat

diproses. Larutan fiksasi lainnya adalah larutan Muller, larutan fiksasi ini merupakan larutan fiksasi sitologi yang dapat digunakan untuk memfiksasi inti dan sitoplasma sel. Kelebihan dari larutan Muller adalah mempunyai daya penetrasi yang cepat dan baik, memfiksasi inti dan sitoplasma sel dengan baik. Kekurangan dari larutan Muller adalah jaringan direndam terlalu lama (lebih dari 24 jam) dapat menyebabkan kerapuhan pada jaringan, tidak dapat dipakai untuk pewarnaan dengan metoda histokimia, harus dicuci dulu dengan air keran mengalir sebelum dilakukan dilakukan proses dehidrasi, karena dehidrasi langsung dengan menggunakan alkohol dapat menghasilkan oksida yang tak dapat larut dan tak dapat disingkirkan dari jaringan. (Inderiati, 2017; Jusuf, 2009; Suvarna, 2013)

B. Dehidrasi

Setelah proses fiksasi, dilakukan proses dehidrasi dimana proses dehidrasi adalah proses penarikan air dari jaringan sebelum dilakukan proses selanjutnya dalam pembuatan sediaan jaringan. Proses ini bertujuan untuk mengeluarkan seluruh cairan yang terdapat dalam jaringan yang telah difiksasi sehingga jaringan nantinya dapat diisi dengan parafin atau zat lainnya yang dipakai untuk membuat blok preparat. Hal ini perlu dilakukan karena air tidak dapat bercampur dengan cairan parafin atau zat lainnya yang dipakai untuk membuat blok preparat. Cara dehidrasi yang umum dipakai dengan memasukkan jaringan selama beberapa saat dalam rangkaian larutan alkohol secara bertahap dimulai dari konsentrasi rendah hingga konsntrasi tinggi. (Subowo, 2009; Jusuf, 2009)

Dehidrasi ini akan menghasilkan jaringan yang tidak mengandung air sama sekali. Beberapa larutan dehidrasi yang digunakan adalah ethanol, butanol, methanol, aceton. Selanjutnya, jaringan harus melalui tahap penjernihan/ *clearing* sebelum direndam dalam paraffin. (Suvarna, 2013; Peckham, 2014)

C. Penjernihan (*Clearing*)

Clearing merupakan salah satu langkah penting dalam pembuatan sediaan histopatologi. Tahap *clearing* terdapat pada *processing* jaringan dan *staining* yang memiliki prinsip yang sama yakni menarik alkohol dari jaringan dan untuk mempersiapkan jaringan tersebut diinfiltrasi. (Feldman, 2014; Alwahabi, 2018)

Bahan *clearing* antara lain xylol, benzol, benzene, toluol, methylsalicilate, benzyl alkohol, benzyl benzoate, dichlorometane, dan dibenzyl ether. (Peckham, 2014). *Clearing agent* yang umum digunakan adalah xylol karena memiliki sifat dapat larut dalam pelarut organik misalnya alkohol. Xylene, juga dikenal sebagai xylol. Xylol merupakan cairan yang tidak berwarna, mudah terbakar atau gas dengan bau yang manis. (Chen, 2009; Ananthaneni, 2014)

Bancroft dan Stevens menyatakan bahwa sifat fisik dan kimia *clearing agent* harus mencakup fluiditas tinggi, dapat larut dengan alkohol dan parafin, berat molekul dibawah 350 g/mol, titik lebur tidak dibawah 18°C dan stabilitas fisik dan kimia. Potensi bahaya suatu senyawa terhadap kesehatan secara langsung berkaitan dengan

titik didih dan tekanan uapnya, dan karena itu *clearing agent* harus memiliki tekanan uap yang sangat rendah dan titik didih yang tinggi. (Akpulu, 2015)

D. Embedding

Embedding merupakan suatu proses memasukkan materi/filtrat ke dalam jaringan sehingga jaringan tersebut dapat mengeras akibat filtrat tersebut di suhu ruang. Mekanisme masuknnya filtrat ini kedalam sel adalah dengan menggantikan cairan pembeningan dengan tingkat kelarutannya. Parafin adalah filtrat yang paling banyak digunakan untuk proses *embedding*. Reagen *embedding* mempertahankan fungsi dari sel dan komponen ultrastruktural selama proses pemotongan. (Khristian, 2017)

Pemendaman dilakukan dalam oven dengan suhu 58-60C dengan carammerendam potongan jaringan dalam parafin cair karena parafin memiliki kemampuan untuk mengeraskan jaringan agar dapat dipotong menjadi irisan-irisan tipis. Dalam suhu tersebut, xylol yang masih mengisi celah jaringan akan menguap secara perlahan diganti oleh parafin cair. (Subowo, 2009; Freida L, 1996)

Apabila parafin telah cukup untuk menginfiltrasi jaringan, parafin cair dituangkan pada cetakan dengan mengupayakan jaringan terdapat di dalamnya. Pada suhu rendah parafin akan membeku dan terbentuklah blok jaringan yang siap untuk dipotong. (Freida L, 1996)

E. Pemotongan (*Sectioning*)

Untuk pengamatan mikroskopis sediaan jaringan harus dipotong dengan ketebalan tertentu menggunakan suatu teknik dan instrument khusus untuk memperoleh suatu sediaan jaringan yang representatif. Instrument yang digunakan untuk memperoleh hasil potongan jaringan yang tipis dan dapat teramati secara mikroskopis adalah mikrotom. Untuk mendapatkan pita jaringan yang baik harus melalui dua tahap pemotongan yang harus dilakukan secara berurutan. Tahap tersebut ialah, tahap potong kasar dan potong halus. Kedua tahap ini harus dilakukan secara teliti jika tidak dapat menyebabkan artefak pada pita jaringan yang dapat mempersulit proses pengamatan. (Khristian, 2017)

Trimming atau potong kasar merupakan proses awal pemotongan blok jaringan yang bertujuan untuk membuang kelebihan paraffin yang menutupi jaringan sehingga permukaan jaringan dapat terbuka dan bisa dihasilkan pita jaringan yang utuh. Dikatakan potong kasar, dikarenakan pada proses ini mikrometer diatur pada ketebalan yang cukup tinggi yaitu pada 15-30mikron. Untuk menyayat digunakan alat khusus yang disebut mikrotom. Mikrotom dilengkapi dengan pisau khusus. Setelah trimming dilakukan proses cutting atau potong halus yaitu proses yang bertujuan untuk menghasilkan pita jaringan dengan ketebalan tertentu. Blok jaringan yang akan dipotong harus didinginkan terlebih dahulu untuk memberikan suhu yang stabil pada blok parafin dan jaringan. Ketebalan pita jaringan untuk jaringan hasil pembedahan rutin adalah 3-4 mikron. Hasil sayatan yang tipis diapungkan diatas permukaan air

hangat agar terbentuk bentangan jaringan yang mudah dipindahkan diatas kaca obyek. (Subowo, 2009)

2.2 Pewarnaan Sediaan Jaringan

Pewarnaan adalah proses pemberian warna pada jaringan yang telah dipotong sehingga unsur jaringan menjadi kontras dan dapat dikenali / diamati dengan mikroskop. Proses timbulnya warna terkait dengan terjadinya ikatan antara molekul tertentu yang terdapat pada daerah dan struktur jaringan yang tertentu. Sinar dengan panjang gelombang tertentu yang terdapat dalam sinar yang berasal dari cahaya matahari atau lampu mikroskop yang dipaparkan pada sajian yang telah diwarnai akan diabsorpsi (diserap) atau diteruskan. Zat warna yang terikat pada jaringan akan menyerap sinar dengan panjang gelombang tertentu sehingga jaringan tersebut akan tampak berwarna. (Jusuf, 2009)

2.2.1 Pewarnaan Hematoksilin dan Eosin

Pewarnaan HE didasarkan pada prinsip sederhana, yaitu sifat asam basa dari larutan yang kemudian akan berikatan dengan komponen jaringan yang mempunyai kecenderungan terhadap sifat asam ataupun basa tersebut sehingga terjadilah ikatan antara molekul zat warna dengan komponen jaringan. (Khristian, 2017)

Pada prosesnya pewarnaan Hematoksilin dan Eosin memerlukan beberapa tahapan yaitu defarafinasi untuk mengeluarkan sisa parafin dari jaringan, rehidrasi untuk memasukkan kembali air ke dalam jaringan, pemulasan dengan pewarna utama hematoksilin, differensiasi dengan larutan asam alkohol 0,1%, bluing dengan larutan

ammonium carbonat atau lithium carbonat, pewarnaan pembanding dengan eosin Y, dehidrasi sediaan, penjernihan dan mounting dengan entelan atau Canada balsam. Setelah proses pewarnaan selesai sediaan jaringan dapat diamati dibawah mikroskop. Kualitas pewarnaan sediaan yang baik dapat memperlihatkan secara jelas morfologi jaringan yang diamati agar diperoleh hasil yang meyakinkan dan akurat. (Suvarna, 2013)

Sediaan jaringan yang berkualitas sangat diperlukan untuk memperoleh hasil yang meyakinkan dan akurat. Beberapa pedoman umum yang dapat dipakai untuk menilai kualitas H&E adalah sebagai berikut:

1. Nukleus: zat warna dapat mewarnai nukleus menjadi biru dan dapat menunjukkan membrane nukleus, nukleoli, kromatin, dan nukleus yang vakuolar dan hiperkromatis.
2. Sitoplasma dan subtansi dasar lainnya: dapat mewarnai dan membedakan sitoplasma, kolagen, otot, eritrosit, sel darah merah dan mucin dengan nuansa warna kemerahan.
3. Pada potongan usus, usus buntu dan paru-paru: dapat mewarnai mucin pada sel epitel, apakah berwarna biru atau terang tergantung pada pH dari Hematoxylin. Menurunkan pH biasanya dapat dilakukan dengan menambahkan asam asetat, hal ini secara signifikan dapat mengurangi warna mucin.
4. Pewarnaan Hematoxylin yang terlalu teroksidasi akan menimbulkan warna coklat pada elemen-elemen tertentu pada jaringan.

(Khristian & Inderiati, 2017)

Hasil pembacaan atau standar pewarnaan HE yang baik menunjukkan warna biru terang pada inti sel, warna merah (eosin) pada sitoplasma dan jaringan ikat, serta warna pada preparat seragam. (Ariyadi & Suryono, 2017)

2.2.2 Pewarnaan Papanicolou

Metode pewarnaan papanicolaou adalah prosedur pewarnaan rutin yang digunakan dalam laboratorium sitopatologi. Teknik ini diberi nama oleh Dr. George N. Papanicolaou, bapak exfoliative sitologi, dirancang untuk visualisasi secara optimal sel yang terkelupas (exfoliated) dari permukaan epitel tubuh. (Varghese, 2005)

Pewarnaan Papanicolaou adalah metode pewarnaan terbaik untuk apusan sitologis yang menghasilkan reaksi pewarnaan polikromatik dan transparan pada tampilan inti dan sitoplasmanya. Pewarnaan ini sering diterapkan pada sediaan apusan sitologi ginekologis dan non-ginekologis. Metode ini secara umum digunakan untuk skrining kanker mulut dan serviks. Prinsip pewarnaan ini didasarkan pada sifat asam basa bahan pewarna dan organel sel yang akan diamati. Pewarna utama yang digunakan pada kedua jenis pewarnaan ini yaitu Hematoksilin, dan sebagai pewarna penutup digunakan OG 6 dan AE 5 pada pewarnaan Papanicolaou. (Raju, 2016)

Sediaan sitologis terlebih dahulu difiksasi dengan alkohol 95% atau dapat juga digunakan etilen glikol dalam 50% alkohol, lalu sediaan di rehidrasi, diwarnai dengan pewarna utama hematoksilin, lalu dilakukan diferensiasi dengan larutan HCl 0,5% dan bluing menggunakan larutan Scott's, sediaan di dehidrasi kembali dan diwarnai dengan OG 6, bilas sediaan dengan alkohol 95%, lalu warnai kembali dengan EA 50, dan terakhir bilas kembali dengan alkohol 95%. (Bancroft, 2008)

Dengan perkembangan ilmu pengetahuan dikembangkanlah metode pewarnaan rapid, economical, acetic acid Papanicolaou stain (REAP), metode ini memodifikasi metode tersebut dengan penggunaan etil alkohol yang sedikit serta proses pengerjaan yang cepat namun tetap memberikan hasil dengan kualitas sebaik pewarnaan standard Papanicolaou. Pada prosedurnya, penggunaan alkohol sebagai bahan rehidrasi dan dehidrasi digantikan dengan asam asetat 1% yang lebih ekonomis dan ramah lingkungan. (Dighe, 2005)

2.3 Rehidrasi dan Dehidrasi

Pada proses persiapan sediaan untuk dilanjutkan ke proses pewarnaan, terlebih dahulu dilakukan deparafinasi untuk menghilangkan paraffin dengan pewarnaan xylol, kemudian xylol dibilas kembali dengan perantara alkohol untuk memasukkan air. Proses memasukkan kembali air kedalam jaringan menggunakan alkohol konsentrasi tinggi (100%) secara bertahap hingga konsentrasi rendah (70%) dan berlanjut pada air disebut sebagai rehidrasi. Setelah melalui semua tahap ini jaringan siap untuk diwarnai. (Subowo, 2009)

Dehidrasi adalah proses menghilangkan air dari komponen jaringan. Reagen dehidrasi bersifat hidrofilik (suka air), memiliki kutub yang kuat berinteraksi dengan molekul air dengan cara mengikat hidrogen. Proses menghilangkan air dari komponen jaringan menggunakan alkohol konsentrasi rendah (70%) secara bertahap hingga konsentrasi tinggi (100%). (Khristian, 2017; NSH, 2001)

2.3.1 Alkohol

Alkohol merupakan cairan yang tidak berwarna, larut dalam air, eter, aseton, benzen dan semua pelarut organik, memiliki bau khas, serta volatil. (Septiani, 2017)

Alkohol memiliki rumus umum R-OH. Strukturnya serupa dengan air, tetapi satu hidrogennya diganti dengan satu gugus alkil. Gugus fungsi alkohol adalah gugus hidroksil, -OH. Sebagai suatu kelompok senyawa, alkohol alifatik merupakan cairan yang sifatnya sangat dipengaruhi oleh ikatan hydrogen. Dua molekul atau lebih alkohol dapat terionisasi satu sama lain membentuk ikatan hidrogen. Dengan bertambah panjangnya rantai, pengaruh gugus hidroksil yang polar terhadap sifat molekul menurun. (Hart, 1983; Petrucci, 1985)

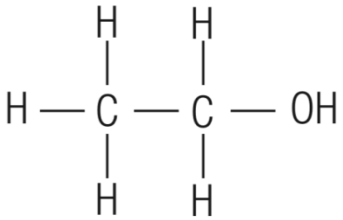

Sumber: Equistar Chemicals, 2003

Gambar 2.3.1 Struktur Ethanol

2.3.2 Asam Asetat

Asam asetat atau lebih dikenal sebagai asam cuka (CH3COOH) adalah suatu senyawa berbentuk cairan, tak berwarna, berbau menyengat, mem iliki rasa asam yang tajam dan larut didalam air, alkohol, gliserol, eter. Pada tekanan atmosferik, titik didihnya 118.1ºC. (Hardoyo, 2007)

Asam asetat merupakan bagian dari kelompok asam karboksilat. Suatu asam karboksilat merupakan suatu senyawa organik yang mengandung gugus karboksil (-COOH). Gugus karboksil mengandung sebuah gugus karbonil (CO) dan sebuah gugus hidroksil (OH). (Fessenden, 1982)

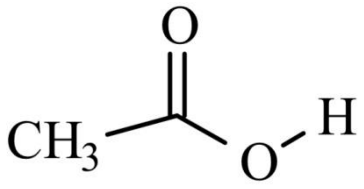

Sumber: Ruiter, 2005

Gambar 2.3.2 Struktur Asam Asetat

2.4 Kerangka Konsep

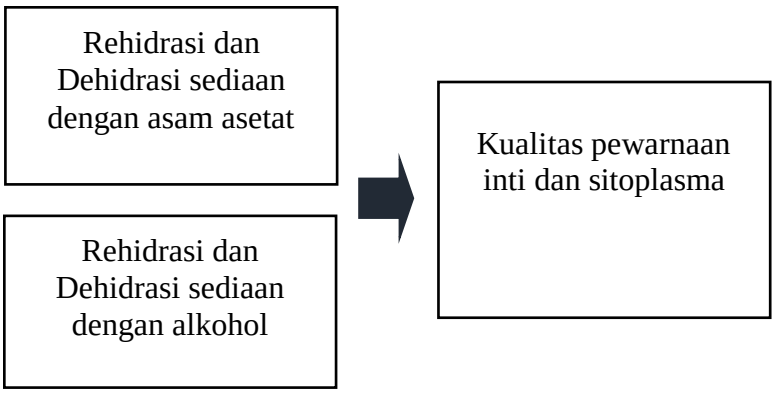

Gambar 2.4 Bagan Kerangka Konsep

2.5 Definisi Operasional

1. Perbandingan kualitas pewarnaan inti dan sitoplasma pada sediaan dalam proses rehidrasi dan dehidrasi menggunakan alkohol dan asam asetat.
2. Kualitas pewarnaan HE yang baik dari sediaan jaringan secara umum dapat dilihat secara mikroskopis dari warna inti sel atau nukleus yang berwarna biru serta sitoplasma dan jaringan ikat yang berwarna merah.